

ACCIDENT D'ÉLECTRISATION ET HÉMORRAGIE CÉRÉBRO-MENINGÉE : A PROPOS D'UNE OBSERVATION

Chaibdraa A., Medjellakh M.S., Saouli A., Bentakouk M.C.

Centre de Réanimation et de Traitement des Brûlés, CHU Annaba, Algérie

RESUME. L'électrisation est un évènement accidentel qui diffère des autres pathologies occasionnant des brûlures graves, à cause de ses spécificités qui traduisent d'une part la destruction du revêtement cutané, mais également les effets directs ou indirects du courant électrique sur tout tissu de l'organisme rencontré lors de son passage, en particulier le tissu nerveux. Les manifestations neurologiques centrales sont nombreuses, en relation avec les effets de l'électricité sur le parenchyme cérébral ou une lésion associée à l'électrisation. Nous rapportons l'observation d'une hémorragie cérébro-meningée survenant au 3ème jour d'une électrisation grave. Cette complication est bien documentée dans la littérature traitant des accidents d'électrisation post-foudroiement. N'ayant pas rencontré de cas similaire publié lors des accidents dus au courant industriel, nous présentons cette observation, qui soulève le problème du mécanisme physiopathologique de survenue, difficile à trancher.

Définitions

L'électrisation correspond à toutes les manifestations physiologiques et physiopathologiques dues au passage du courant électrique au travers du corps humain, alors que le terme plus couramment employé d'électrocution correspond généralement au décès de la victime, le plus souvent sur les lieux de l'accident.^{1,2} Au cours d'un accident d'électrisation (AE) c'est la peau qui sera touchée en premier. Cette brûlure cutanée reconnaît quatre mécanismes: le flash électrique, qui réalise un tableau identique aux brûlures thermiques, par le risque d'atteinte des vêtements qui peuvent s'enflammer; l'arc électrique où le phénomène «d'arc», défini comme étant la survenue d'une électrisation sans contact direct avec un courant de haut voltage (comme si le courant électrique «glissait» sur la victime) - ce courant émis à distance crée de véritables brûlures cutanées voire même musculaires avec une distance du «saut» électrique de 2 à 3 cm par 10.000 V; la chaleur ainsi produite peut varier jusqu'à 20.000 °C; la foudre peut produire pendant un millième de seconde un éclair dont la tension est approximativement de l'ordre d'un milliard de volts (foudroiement, fulguration); enfin «l'électrisation vraie», à cause de ses spécificités physiopathologiques représentées par les conséquences à la fois de l'électrothermie mais également de l'action directe ou indirecte du courant électrique, cette dernière traduisant le caractère insidieux et torpide des lésions, avec une nette dissociation clinique entre les lésions initialement observées et l'étendue exacte des atteintes sous-jacentes, malheureusement trop souvent sous évaluées.^{3,6}

Epidémiologie

Les AE vrais ne donnant pas tous lieu à une consultation ou à une hospitalisation, leur recensement exact est rendu difficile, en particulier pour les accidents domestiques. Une brève revue de la littérature permet d'affirmer la constante validité du robot de Remensnyder:⁷ presque exclusivement un homme jeune, âge moyen de 30 ans, les brûlures siégeant essentiellement sur la partie supérieure du thorax et les membres supérieurs dont le traitement aboutit fréquemment à l'amputation. Jocard recense 588 brûlures cutanées secondaires à un AE sur une période d'une décennie, soit 13% de l'ensemble des hospitalisations dans le centre de chirurgie plastique et des brûlés de Douera prenant en charge les victimes adultes essentiellement.⁸ L'incidence de ces AE dans les centres de brûlés des pays occidentaux est de 2,7 à 6%. Parmi les manifestations neurologiques, seule la perte de connaissance brève initiale est évaluée entre 21 et 60% des cas chez les victimes arrivées vivantes à l'hôpital.^{9,10}

La mortalité est évaluée entre 3 et 15%. En France il est recensé 200 électrocutions annuellement (dont 10 à 20 décès par la foudre). La moitié de ces cas sont des accidents de travail et la moitié des accidents domestiques avec plusieurs milliers de blessures invalidantes; 40% de ces décès sont des jeunes en apprentissage.^{11,12}

Observation

B.A., âgé de 37 ans, sans antécédent pathologique, ouvrier de bâtiment, est victime d'un accident d'électrisation

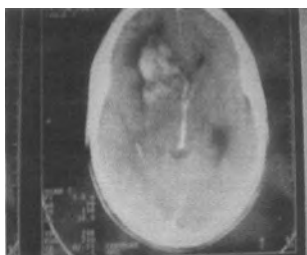

Fig. 1a - Hémorragie fronto-basilaire droite. Pas de lésion osseuse.

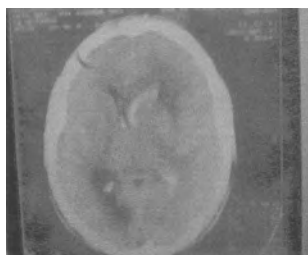


Fig. 1b - Hémorragie ventriculaire. Pas de lésion osseuse.

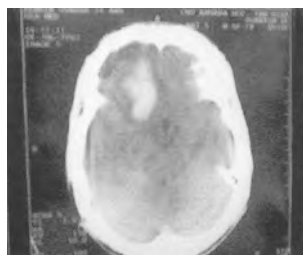


Fig. 2 - Hématome en voie de résorption.

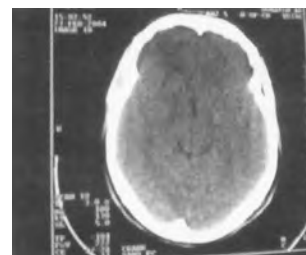


Fig. 3 - Avec injection de produit (6 mois): Résorption de l'hématome.

survenu, lors de la manipulation d'une barre de ferraille sans protection, laquelle par négligence est venue se mettre au contact d'un câble de poteau électrique à haute tension. Ses collègues sur le chantier rapportent la notion de projection avec chute de sa propre hauteur suivie d'une perte de connaissance brève. Il est admis 30 min plus tard au centre des brûlés. L'examen retrouve un patient conscient, bien orienté dans le temps et l'espace, sans déficit moteur, hyperalgique, une surface corporelle brûlée estimée à 26% associant des lésions profondes de degré IIa et IIb siégeant au niveau de l'extrémité céphalique (hémiface droite), la face antérieure du cou, de l'hémित्रonc droit, bras droit, et un trajet préférentiel vasculonerveux au niveau essentiellement du membre inférieur droit. On retrouve des marques de Jellineck sur les deux extrémités des membres inférieurs. L'état hémodynamique est stable.

Le traitement initial consiste en un décapage sous anesthésie analgésie terminé par un pansement occlusif après application de Flamazine et tulle gras. La réhydratation est basée sur la formule du Parkland Hospital. Nous effectuons une antibiothérapie de première intention à visée anaérobie, ainsi qu'une sérothérapie antitétanique, un traitement de fond de la douleur par un antalgique de palier 3 et enfin une anticoagulation préventive. L'électrocardiogramme montre des troubles de la repolarisation. La surveillance est assurée par un monitoring non invasif continu.

Les résultats préliminaires révèlent une acidose métabolique ($\text{HCO}_3 = 17$ meq), une rhabdomyolyse (créatine phosphokinase = 9905 UI; lactate déshydrogénase = 352 UI) et enfin une troponine positive témoignant d'un potentiel syndrome coronarien aigu (troponine = 0,47 ng/ml vs valeur normale < 0,05 ng/ml). La thérapeutique est réajustée par une augmentation de la vitesse de perfusion (10 ml/kg/% de surface corporelle brûlée) et alcalinisation, héparinothérapie à la posologie de 500 UI/kg, Lénitral, Corvasal et Aspégic (200 mg/j).

Le troisième jour de son hospitalisation le malade présente une obnubilation avec une irritation pyramidale gauche. Le contrôle de l'hémostase montre un taux de prothrombine à 100% et un temps de céphaline kaolin du malade à 23 secondes vs témoin à 20 secondes. L'examen

tomodensitométrie effectué ce jour objective un hématome fronto-basilaire avec inondation ventriculaire, sans lésion osseuse (Figs. 1a,b). Les anticoagulants et l'Aspegic sont arrêtés. L'évolution est favorable et le patient est orienté en neurologie à J29 avec des lésions cutanées cicatrisées, une hémiparésie gauche et un ECG qui ne montre pas de trouble de la repolarisation. Les contrôles successifs ultérieurs permettront de confirmer l'absence de séquelle cardiaque par une échocardiographie-Doppler effectuée un mois après la sortie qui s'avère être sans anomalie ainsi que les différents examens tomodensitométriques objectivant des images séquellaires en nette régression (Figs. 2,3) corrélées à une récupération clinique sans séquelle.

Revue de la littérature

Les études cliniques les plus approfondies des manifestations neurologiques des accidents d'électrisation sont faites à partir des accidents post-foudroiement. Ces complications sont soit centrales ou périphériques, d'apparition immédiate ou retardée et transitoire ou définitive. Elles sont nombreuses et variées, d'un polymorphisme clinique qui va de la paralysie transitoire ou kerauno-paralysie de Charcot en passant par la perte de connaissance brève jusqu'à la mort subite.¹³⁻¹⁵

Ces manifestations neurologiques sont résumées en quatre groupes selon la classification de Cherington (Tableau I) en fonction de la date d'apparition et du mode d'évolution suite aux effets de l'électricité fournie par le foudroiement, qui est une décharge électrique de tension et de voltage très élevé.¹⁶

Les mécanismes physiopathologiques des effets neurologiques centraux de l'électrisation, incriminés dans chaque groupe, sont complexes, multiples et non encore entièrement élucidés.¹⁷

Le groupe 1

La lésion neurologique centrale est due essentiellement à une sidération des centres bulbaires, occasionnant une perte de connaissance brève.

Tableau I - Lésions neurologiques post-foudroiement, d'après la classification de Cherington

Groupe 1 : Lésions immédiates et transitoires	Groupe 2 : Lésions immédiates, prolongées et permanentes	Groupe 3 : Lésions retardées et progressives	Groupe 4 : Lésions associées à l'accident d'électrisation (AE)
<ul style="list-style-type: none"> - Perte de conscience initiale - Dysrégulation sensitivo-motrice - Troubles mnésiques - Atteintes périphériques 	<ul style="list-style-type: none"> - Encéphalopathie anoxique post-AE - Zones d'infarctissement - Oedème cérébral - Hématome - Hémorragie - Myélopathie 	<ul style="list-style-type: none"> - Plusieurs mois 	<ul style="list-style-type: none"> - Traumatisme crânien - Section médullaire

Le groupe 2

Intéresse différentes lésions centrales parmi lesquelles figure l'hémorragie cérébrale. Ces atteintes centrales sont gravissimes et peuvent causer le décès de la victime par encéphalopathie anoxique qui peut faire suite à un arrêt circulatoire compliquant une sidération bulbaire, une fibrillation ventriculaire, une tétanisation des muscles respiratoires ou un laryngospasme. Les autres lésions cérébrales reconnaissent différents mécanismes physiopathologiques liés à l'effet direct ou indirect du courant électrique sur tout tissu de l'organisme qu'il rencontre lors de son passage, en sachant que les vaisseaux et les nerfs offrent la moindre résistance et sont donc le siège d'une intensité la plus forte, d'où il est reconnu que le trajet de l'électrisation est préférentiellement vasculonerveux. C'est ainsi qu'en plus de l'effet électrothermique il existe un effet cellulaire qui provoque des altérations de la membrane plasmique avec augmentation de la perméabilité membranaire réalisant la formation d'électropores (électroporation) dans la couche phospholipidique membranaire. Ces pores laissent passer par simple diffusion les ions et certaines molécules intracellulaires, et ils ont une durée de vie limitée. L'obturation des électropores et la récupération des fonctions cellulaires sont souvent sous la dépendance des protéines du cytosquelette.^{9,18} Cette évolution se produit lorsque les atteintes cellulaires ne sont pas encore définitives. Cette notion de récupération trouve son explication à travers le nombre de pores, qui est fonction des caractéristiques et du temps d'exposition au courant électrique. En cas de nombre important de pores ou un temps d'application trop long avec la source d'énergie, les lésions seront définitives. A côté de ces effets cellulaires l'électricité possède un rôle spécifique sur les vaisseaux, en particulier sur les artères à l'origine de thromboses, d'une fragilisation de la paroi des petites artères pouvant se rompre occasionnant des hémorragies. Ce risque hémorragique existe durant les trois premiers jours consécutifs à l'accident initial, à l'inverse des anévrismes qui peuvent se constituer plus tardivement. Ces petites artères sont également le siège d'un vasospasme par dysrégulation du système nerveux autonome. On peut aussi citer les don-

nées anatomohistologiques de l'atteinte parenchymateuse cérébrale post-foudroiement: congestion diffuse, oedème, hémorragie, tuméfaction du tissu lymphoïde. Histologiquement, on note une vasodilatation, des suffusions hémorragiques, une endothélite dégénérative et parfois une hyperplasie avec nécrose des formations gliales.^{19,20}

Devant la fréquence élevée des lésions artérielles expliquées par leur faible résistance au courant et donc une forte intensité délivrée à leur niveau (par ordre de résistance décroissante, les tissus sont classés: os, graisse, tendons, peau, muscles, sang et nerfs), il en ressort un trajet préférentiellement vasculonerveux).

Rougé et coll.²¹ proposent, d'après un modèle expérimental, une classification histologique des lésions vasculaires consécutives à une électrisation:

- stade 0: pas de lésion vasculaire;
- stade 1: petites altérations de la paroi, souvent au niveau de l'intima, avec oedème voire détachement de cellules endothéliales, agrégation de sang le long de la paroi; ces lésions sont localisées dans des tissus apparemment sains au voisinage de zones brûlées;
- stade II: altérations plus ou moins importantes de la paroi vasculaire avec nécrose, infiltrat inflammatoire et thromboses; ces lésions sont situées dans les zones périphériques des brûlures;
- stade III: coagulation et nécrose de la totalité de la paroi vasculaire, localisée au centre des brûlures.

Le groupe 3

Intéresse les manifestations à long terme dont les mécanismes physiopathologiques sont méconnus.²²⁻²⁴

Le groupe 4

Concerne l'ensemble des lésions potentielles par traumatisme associé par projection de la victime: traumatisme crânien, fracture, section médullaire.²⁵⁻³⁰

Discussion

La littérature fait mention de l'hémorragie cérébrale

surtout dans les accidents d'électrisation par foudroiement, mais une telle observation n'est pas rapportée dans l'électrisation par un courant industriel, et encore moins l'hémorragie ventriculaire. Ce qui fait discuter, dans ce contexte, d'autres diagnostics différentiels:

La possibilité d'un accident vasculaire survenant chez un sujet jeune par rupture vasculaire malformative a été soulevée d'autant que nous ne possédons pas d'exploration vasculaire cérébrale, mais le mode d'installation avec un intervalle libre de trois jours ne semble pas en faveur du tableau clinique classique de cette pathologie. Une seconde éventualité serait que cette rupture se soit produite, par pure coïncidence, le troisième jour ou bien que la malformation préexistante se rompe sous l'effet de l'électrisation. On peut également noter la vitesse de récupération sans séquelle qui est loin d'être habituelle dans les hémorragies cérébrales, d'une telle étendue, par ruptures de malformation vasculaire avec inondation ventriculaire.

Une hémorragie cérébro-méningée compliquant le traitement anticoagulant ne peut non plus être écartée de façon absolue, mais le contrôle de l'hémostase dans cette observation ne plaide pas en faveur d'un trouble hémologique iatrogène.

Au total, excepté en présence de lésions traumatiques associées, il ne semble pas exister de cas similaire décrit dans la littérature. L'accident d'électrisation par contact avec un câble transporteur de courant électrique à haute

tension est envisagé comme étiologie de l'hémorragie cérébro-méningée sur les éléments suivants:

- l'exposition à un courant de haute tension;
- la perte de connaissance brève initiale;
- l'existence de lésions de brûlures cutanées témoignant du passage du courant par l'extrémité céphalique homolatérale à l'hémorragie cérébrale;
- la survenue de l'hémorragie cérébrale dans le délai de trois jours suite à l'accident, sans lésion osseuse;
- l'existence réelle de cette complication chez les victimes de foudroiement, qui est un accident d'électrisation.

Conclusion

Les hémorragies cérébrales sont des manifestations neurologiques centrales bien documentées en post-foudroiement mais dont le mécanisme physiopathologique, selon la littérature, est parfois difficile à trancher: accident d'électrisation vraie ou conséquence d'un traumatisme crânien souvent associé. Notre recherche bibliographique ne montrant pas d'observation similaire d'hémorragie cérébro-méningée au décours d'un accident d'électrisation par un courant industriel de haute tension, il nous paraît également difficile de trancher entre lésion d'électrisation vraie ou rupture de malformation vasculaire. Nous sommes donc confrontés, aussi, à un doute qui persistera.

SUMMARY. Electrical injury is an accidental event unlike other pathologies causing serious burns, owing to its specific features, which manifest themselves in the destruction of the body's cutaneous coverage and in the direct or indirect effects of the electric current on any tissue of the body encountered during its passage, in particular in nerve tissue. The central neurological manifestations are numerous, depending on the effects of electricity on the cerebral parenchyma or on associated traumas. We report the case of an intracerebral haemorrhage that occurred three days after a severe electrical accident. This complication is reported in the literature only with reference to lightning victims. Not having previously encountered in the literature similar cases related to industrial electricity, we consider this particular case, which raises the hard-to-resolve question of the pathophysiological mechanisms necessary for survival.

BIBLIOGRAPHIE

1. Badetti C.: Myorelaxants et brûlures: de la physiopathologie à l'utilisation clinique. *Brûlures, Actualités de la SFETB*: 13-22, 1996.
2. Gastine H., Mathé D., Gay R.: Electrisation. Données actuelles et conduite à tenir. *Rev. Prat.*, 33: 229-36, 1983.
3. Jocard S., Kismoune H., Boudjemia F., Bacha D.: Les brûlures électriques. Etude rétrospective et analytique à propos de 588 cas sur une décennie 1984-1993. *Ann. Burns and Fire Disasters*, 10: 20-27, 1997.
4. Gauzère B.-A.: Electrocutation - électrisation. *Réanimation, SAMU 974, CHD-97405*, mars 1998.
5. Carsin H., Le Bever H.: «Les brûlures graves», 1657-65, éd. Samii K., *Anesthésie - Réanimation Chirurgicale, Flammarion*, Paris, 1995.
6. Chinard Ch., Latarjet J. : «Les brûlures». Ed. Masson, Paris, 1993.
7. Remensnyder J.P. : Acute electrical injuries. In: Martyn J.A.J. (éd.), «Acute Management of the Burned Patient», 66-86, W.B. Saunders, Philadelphia, 1990.
8. Jocard S.: «Brûlures et Brûlés», Office des Publications Universitaires, Algérie, novembre 1997.
9. Berthin-Maghit M., Bouchard C., Gueugniaud P.Y., Petit P.: Déficit neurologique au décours de la réanimation du brûlé grave: à propos de trois cas évoquant une myélinolyse centropontique. *Brûlures, Actualités de la SFETB*: 78-82, 1996.
10. Haberal M., Kaynaroglu V., Öner Z., Gülay K, Bayraktar U., Bilgin N.: Epidemiology of electrical burns in our centre. *Annals of the MBC*, 2: 14-16, 1989.
11. Gueugniaud P.Y., Vaudelin G., Berlin-Maghit M., Petit P. : Accident d'électrisation. *Conf. d'Actualité*, 479-97, 1997.
12. Xiao J., Cai B.R.: A clinical study of electrical injuries. *Burns*, 20: 340-6, 1994.

13. Institut Universitaire de Médecine du Travail. Les Electrisations. Mise à jour le 28/05/2001, 35043, Rennes Cedex.
14. Laguerre J., Conil J.M., Favarel H., Brouchet A., Grolleau J.L., Costagliola M., Chavoïn J.P.: Effets de la foudre sur l'organisme humain, illustrés par des cas cliniques. Ed. Carr. Méd.: Brûlures, 1: 9-18, avril 2000.
15. Mradmi W., Fassi-Fihri J., Mehaji G., Ezzoubi M., Diouri M., Bahechar N., Boukind E.H.: Brûlure par foudre. A propos d'une observation. Ann. Burns and Fire Disasters, 18 : 127-130, 2005.
16. Haberal M., Bayraktar U., Öztürk S., Öner Z., Bilgin N.: Early neurological complications in electrical burns. Annals of the MBC, 3: 114-5, 1990.
17. Cherington M.: Central nervous system complications of lightning and electrical injuries. Sem. Neurol.: 15: 233-40, 1995.
18. Astumian D.: Electroconformational coupling of membrane protein. Ann. NY Acad. Sci., 720: 136-40, 1994.
19. Gueugniaud P.Y., Journois D.: «Apport de l'hémodiafiltration continue au traitement des brûlés graves. Hémodiafiltration continue», 209-19, Elsevier, Paris, 1993.
20. Berthin-Maghit M., Gueugniaud P.Y., Bouchard C., Petit P. : Crush syndrome: analogie des profils hémodynamiques et des taux sériques de cytokines avec les brûlés graves. Brûlures, Actualités de la SFETB: 83-6, 1996.
21. Rougé D., Polynice A., Grolleau J.L., Nicoulet B., Chavoïn J.P., Costagliola M.: Histologic assessment of low-voltage electrical burns: Experimental study with pigskin. J. Burn Care Rehabil., 15: 328-34, 1994.
22. Reilly J.P.: Scales of reaction to electric shock. Thresholds and biophysical mechanisms. Ann. NY Acad. Sci., 720: 98-110, 1994.
23. Bozkurt M., Deveci M., Sengezer M.: Permanent paraplegia in an electrical burn patient following spinal anaesthesia (case report and review). Ann. Burns and Fire Disasters, 14: 94-5, 2001.
24. Lochaitis A., Parker I., Stavropoulou V., Panavotaki D.: Neurological disorders following electrical burn injuries. Annals of the MBC, 4: 84-9, 1991.
25. Muehlberger T., Vogt P.M., Munster A.M.: The long-term consequences of lightning injuries. Burns, 27: 829-33, 2001.
26. Koller J., Orság M., Graffinger L., Kvalténi K., Ondriašová E.: Electrical injuries caused by railway overhead cables. A review of 24 cases. Annals of the MBC, 7: 91-4, 1994.
27. Elena-Sorando E., Agulló-Domingo A., Juan-Garcia E., Amrouni B.: Case report: bilateral shoulder fractures secondary to accidental electrical injury. Ann. Burns and Fire Disasters, 19: 41-3, 2006.
28. Belba G., Zhuka K., Osmani X., Gedeshi I.: Shoulder disarticulation after high-tension electrical burns: Technical problems. Annals of the MBC, 6: 190-11, 1993.
29. Yuan Z.Q., Peng Y.Z.: Electrical injuries caused by graphite fishing rod contact with overhead electrical cables. Ann. Burns and Fire Disasters, 14: 174-5, 2002.
30. Escudero-Nafts F.J., Leiva-Oliva R.M., Collado-Aromir F., Rabanal-Suirez F., De Molina-Nofiez M.: High-tension electrical burns. Primary treatment of seventy patients. Annals of the MBC, 3: 252-61, 1990.

This paper was received on 25 February 2008.

Address correspondence to: Dr. A. Chaibdraa, Centre de Réanimation et de Traitement des Brûlés, CHU Annaba, Algérie.
E-mail: solodra@yahoo.fr

ANNALS OF BURNS AND FIRE DISASTERS



**Official publication of The Mediterranean Council
for Burns and Fire Disasters (MBC)**

WHO COLLABORATING CENTRE

On the INTERNET <http://www.medbc.com/annals>



for:

Contents
Complete articles
The WHO page
Book reviews

International abstracts
Announcements
MBC news
Informatic news

Meditline (Pending Publication)